Aus dem Zahnärztlichen Institut der Universität Tübingen
Vorstand: Prof. Dr. H. Peckert.

Das Diastema im Röntgenbild

INAUGURAL-DISSERTATION

zur Erlangung
der Doktorwürde der Zahnheilkunde
einer Hohen Medizinischen Fakultät
der Eberhard-Karls-Universität zu
Tübingen

vorgelegt von

CARL UNGERER
aus Chemnitz

1933

Druck: Buchdruckerei Adolf Zimmermann in Wildenfels (Sachsen)

Dekan: Prof. Dr. Haffner

Berichterstatter Prof. Dr. Wannenmacher

Zum Druck genehmigt von der Medizinischen Fakultät Tübingen

Das Diastema im Röntgenbild.

Unter Diastema verstehen wir heute in der zahnärztlichen Orthopädie eine Lücke zwischen den mittleren Schneidezähnen, die im Oberkiefer weit häufiger vorkommt als im Unterkiefer. Virchow und De Terra bezeichnen mit Diastema eine Lücke zwischen dem seitlichen Schneidezahn und Eckzahn im Oberkiefer oder zwischen Eckzahn und erstem Prämolar im Unterkiefer, während sie das Auseinanderstehen der mittleren Schneidezähne Trema nennen. Angle führt in der orthodontischen Literatur den Namen Diastema für die Lücke zwischen den mittleren Schneidezähnen ein. Sicher lehnt sich wieder an die Virchow'sche Nomenklatur an. Den dadurch entstehenden Unklarheiten suchen andere Autoren durch Zusätze zu dem Namen Diastema aus dem Wege zu gehen. So bezeichnet Euler die Stellungsanomalie als Diastema medianum connatale, Scherbel hat dafür den Namen Diastema incisivum mediale (superius sive inferius) eingeführt. Heute scheint sich allgemein die Angle'sche Bezeichnung eingebürgert zu haben, die auch in vorliegender Arbeit verwendet werden soll. Angle findet, daß eine Lücke zwischen den oberen mittleren Schneidezähnen eine ziemlich häufige Occlusionsanomalie ist, während dieselbe Erscheinung im Unterkiefer weit seltener ist. Die Breite des Spaltes schwankt nach seinen Angaben zwischen 1 und 5 mm. Außerdem hat die Lücke neben einem schlechten kosmetischen Aussehen noch einen ungünstigen Einfluß auf die Sprache.

Die Ursache für das Diastema findet Angle in einem anormal entwickelten Lippenbändchen, das stets dabei mit auftritt. Während es sonst etwa 5 mm über dem Zahnfleischrand anzusetzen pflegt, reicht es in den Fällen eines Diastema bis zum Zahnfleischrand oder gar bis zur Papilla incisiva. Aber nicht allein die passive Anwesenheit des besonders stark entwickelten Frenulum hält die Zähne auseinander, sondern durch die normalen Bewegungen, die das Lippenbändchen mitmachen muß, wird der Zustand verschlimmert.

Bei seiner ersten Veröffentlichung über das Diastema hielt Angle eine anormale Sutur für die Ursache eines anor-

malen Lippenbändchens. Die Arbeiten Ketchams überzeugten ihn jedoch, daß nicht jedes anormale Lippenbändchen durch eine anormale Sutur bedingt sein könne. Ketcham fand von 26 normalen Fällen 8 Fälle mit normaler Sutur, während 18 eine mehr oder minder große Separation in der Medianlinie aufwiesen. Von 22 anormalen Fällen wiesen 8 eine vollständige Vereinigung der Zwischenkiefersutur auf, während 14 einen Spalt zeigten. Die Schlußfolgerungen Ketchams gehen nun dahin, daß eine normale oder anormale Befestigung des Frenulum in keiner Weise durch eine normale oder anormale Sutur beeinflußt wird.

Bevor das Angle'sche Buch in deutscher Uebersetzung erschien, macht Schoenewald im Jahre 1907 in einem Artikel: „Der tiefe Ansatz des oberen Lippenbändchens und seine Beziehungen zur Kosmetik des Mundes" auf den Zusammenhang zwischen dem Lippenbändchen und Diastema aufmerksam.

Die Folgen der „Hyperthrophie des oberen Lippenbändchens" sind folgende:

1. Geht beim Lachen die Oberlippe in die Höhe, so hält das tief inserierende Bändchen die Schleimhaut der Lippe zurück, und dem Auge zeigt sich jene wenig schöne Doppellippe.

2. Die mittleren Incisivi werden durch die breit zwischen den Alveolen aufsitzende Falte verhindert, aneinander zu kommen; es entsteht die „Separation der Mittellinie" (Pfaff).

Aufgefallen waren ihm auch die Mißerfolge beim Versuche, das Diastema durch einfache orthodontische Maßnahmen beheben zu wollen. Vollen Erfolg erzielte er aber, wenn er das Lippenbändchen durchtrennte, die Wundränder verschorfte und einen Gazestreifen zwischen Lippe und Alveolarfortsatz zwei Tage lang tragen ließ, um ein abermaliges Verwachsen zu verhindern. Das Alter spielte für die Operation keine Rolle; eine Patientin in den vierziger Jahren wurde mit demselben Erfolge operiert wie eine junge Patientin, wie überhaupt Schoenewald und Schäfer bei über 50 Fällen keinen Mißerfolg aufzuweisen hatten.

Cieszynski tritt Angle's Theorien entgegen und führt das Diastema auf eine allzustarke Wachstumstendenz des Zwischenkiefers zurück. Dadurch kommt es zu einer Verstärkung der Sutura maxillaris, wodurch Diastemabildung und tiefer Ansatz des Lippenbändchens bedingt werden. Das verstärkte und tief ansetzende Frenulum stellt somit lediglich eine sekundäre Erscheinung und nicht die Ursache für das Diastema dar.

Sicher schließt sich wieder an Angle's Ansichten an und sucht die Anomalie aus entwicklungsgeschichtlichen Tatsachen zu erklären. Die Bolk'sche Arbeit über die Entwicklung des menschlichen Gaumens dient ihm als Grundlage. Dieser unterscheidet am Gaumen zwei Teile: einen zentralen, das Tegmen oris, und eine Randzone, den Alveolarwall (Gegenbauer), der das Tegmen hufeisenförmig umfaßt. Im dritten Fetalmonat ist von seiner Existenz noch nichts zu sehen, da er noch in der labiotectalen Furche verborgen liegt, die das Tegmen oris von der Wange bezw. Lippe trennt. Der äußere Rand des Tegmen ist etwas vorgewulstet und wird als Tectalwall bezeichnet. In der Mittellinie ist der Tectalwall von der Papilla palatina unterbrochen, die in früheren Stadien direkt mit dem Tuberculum labii superioris in Zusammenhang steht. Nach Abwanderung von der Lippe bleibt sie mit der Oberlippe noch durch eine Falte in Verbindung, dem Frenulum tectolabiale, das später zum Frenulum labii superioris wird. Die vestibuläre Epithelleiste, durch deren Entfaltung das Vestibulum oris entsteht, wie auch die Zahnleiste, ist an der Stelle des Frenulum unterbrochen. Der mesodermale Anteil im Frenulum tectolabiale erstreckt sich nämlich auch in die Tiefe in Form des sogenannten Septum tectolabiale, wodurch die wenn auch nur geringe Unterbrechung der Zahnleiste herbeigeführt wird. Bolk hält die paarige Anlage der Zahnleiste für primär. Bei Sichers Untersuchungen an jüngeren Embryonen ergab sich noch keine Unterbrechung. Einwandfrei festgestellt ist die Unterbrechung der Zahnleiste für die erste Hälfte des vierten Fetalmonats.

Später tritt dann vom Grunde der Tectolabialfalte der Alveolarwall zutage, wodurch das Tegmen oris von der Lippe getrennt wird. Auch er ist an der Stelle des Frenulum unterbrochen, was oft bei Neugeborenen noch zu beobachten ist; doch wird später der Zusammenhang, der zwischen Papilla palatina und Tuberculum labii superioris in Form des Frenulum tectolabiale besteht, durch Aufwulstung des Alveolarwalles zerstört.

Als Beweis dafür, daß ein verstärktes Frenulum ein Diastema herbeiführen kann, führt Sicher die Lemuriden an, bei denen normalerweise ein Diastema vorhanden ist. Bolk gibt an, daß die Gaumenpapille bei Lemur bruneus sich in ein Frenulum fortsetzt, das sich mit der Oberlippe verbindet und bis zum Nasenseptum weiterzieht. Hier ist deutlich, daß Zahnleiste und vestibuläre Leiste an ihrem medialen Ende verhält-

nismäßig weit voneinander getrennt sind. Aehnliche Verhältnisse sind auch beim Igel und bei manchen Fledermäusen anzutreffen.

Daraus, daß die Zahnleiste durch das Septum tectolabiale unterbrochen wird, ergibt sich nun, daß bei einer Verbreiterung oder einem stärkeren Wachstum des Frenulum auch eine Verbreiterung des Septums herbeigeführt wird, wodurch notwendigerweise ein Diastema entstehen muß. Zugleich wird auch die Entfernung der beiderseitigen Zahnwälle vergrößert, woraus sich erklärt, daß das Frenulum tectolabiale nicht durch Vorwulstung des Alveolarwalles unterteilt wird, so daß das spätere Frenulum labii superioris die ursprüngliche Insertionsstelle an der Papilla palatina noch aufweist.

Scherbel erkennt die Sicher'sche Theorie an für die Fälle, bei denen ein verstärktes Frenulum vorhanden ist, doch sind dem Verfasser noch eine ganze Reihe von Fällen bekannt, wo ein normales Lippenbändchen und trotzdem ein Diastema vorhanden war. Sehr häufig fand er mit der Lücke dann ein Fehlen der seitlichen Schneidezähne verbunden. Um eine Erklärung für die Entstehung des Diastemas besonders bei fehlenden seitlichen Schneidezähnen zu finden, greift Scherbel auf die Entwicklungsgeschichte des Zwischenkiefers zurück.

Bei den recenten Menschenrassen sind bekannterweise die lateralen Incisivi in Rückbildung begriffen; doch, wie Adloff findet, ist diese Degeneration nicht imstande, einen Zahn vollständig zu eliminieren. Gleichzeitig müßte dann eine Verkleinerung der Kiefer einhergehen.

Etwaige Störungen, die in der Entwicklung des Zwischenkiefers auftreten, müssen sich auch an den Zähnen bemerkbar machen, entweder in Zahl, Form oder Stellung. So ist bei Spaltbildungen oft ein überzähliger Schneidezahn vorhanden. Inouye erklärt diese Erscheinung so, daß durch die Spaltbildung, die den Zwischenkiefer in zwei Teile zerlegt, auch die Anlage des lateralen Schneidezahnes zerspalten wird, von denen sich jeder Teil zu einem selbständigen Zahn entwickelt. Scherbel fügt zu dieser Theorie noch hinzu, daß es wohl denkbar wäre, daß infolge dieser Entwicklungsstörung auch beide Teile der Zahnanlage zugrundegehen können.

Scherbel vertritt die Ansicht, daß bei einem Diastema mit fehlenden seitlichen Schneidezähnen eine Entwicklungsstörung des Zwischenkiefers vorliegt. Denn bei einer doppelten Kieferspalte können nach der oben erwähnten Theorie die An-

lagen bei der lateralen Incisivi zugrunde gehen. Außerdem können Spalten, die im spätuterinen Leben vorhanden sind, schon vor der Geburt repariert sein, so daß nur noch die fehlenden seitlichen Schneidezähne von ihrer ehemaligen Existenz zeugen. Bei vorhandenen lateralen Incisiven kann man sich vorstellen, daß die Störung nicht so tiefgreifend war, so daß die Zahnanlage nicht zugrunde ging. Freilich will Scherbel diese Entstehungsursache des Diastema infolge pränataler Störungen nur auf eine gewisse Anzahl von Fällen beschränkt wissen, die aber doch ziemlich zahlreich sind. Bei einer solchen Entwicklungsstörung kommt es zu einer verspäteten Vereinigung der Sutur; doch ist es wenig wahrscheinlich, daß diese Störung noch im Röntgenbilde zu erkennen ist und sich in einer besonderen Struktur der Suturenknochensubstanz kundgibt, wenn die Patienten nach so langer Zeit zur Behandlung kommen. Daher waren auch die Resultate der Ketchamschen Untersuchungen zu erwarten. Furchenbildungen sind ja im Bereich des Gaumendaches und des Oberkiefers keine Seltenheit, so daß man auch im Bereich des Zwischenkiefers ähnliche Erscheinungen erwarten kann.

Kantorowicz definiert das Diastema als einen 1—2 mm breiten Spalt zwischen den oberen mittleren Schneidezähnen, wobei er als Nebenbefund aller Klassen auftritt, wenn im übrigen die Zahnstellung nicht gedrängt ist, ohne jedoch größere pathologische Bedeutung zu erlangen. Meist ist ein tief ansetzendes Lippenbändchen gleichzeitig vorhanden und ein Spalt swischen den Zwischenkieferhälften.

Das Diastema stellt eine primäre Anomalie dar, für die wir keine Erklärung finden können. Es wird nach den Mendel'schen Regeln dominant vererbt. Im allgemeinen ist jedes mit einem Diastema behaftete Individuum aus einer Verbindung zwischen einem diastematischen und einem nichtdiastematischen Individuum hervorgegangen. Seine Keimzellen enthalten also 50 % der normalen und 50 % der anormalen Anlage. Bei einer Kreuzung zwischen einem solchen Individuum mit einem normalen, ergeben sich folgende Kombinationen, wenn D die diastematische und d die normale Anlage bezeichnen möge:

D d × d d = D d, D d, d d, d d. Es enthalten also 50 % D d und 50 % d d. Da nun in der Kombination D d D dominantes Merkmal ist, so geht daraus hervor, daß alle D d Individuen diastematisch sein müssen.

In einer anderen Arbeit von Kantorowicz zusammen mit Korkhaus, die zwei Jahre später erschienen ist, wird das Diastema als eine Lücke zwischen den mittleren oberen Schneidezähnen bezeichnet, die zurückzuführen ist auf eine Verdichtung der Knochenstruktur an der Vereinigungsstelle der beiden Ossa maxillaria, in die häufig das tief ansetzende Lippenbändchen einmündet. „Natürlich, so heißt weiter, findet es (das Diastema) sich bereits im Milchgebiß und zwingt die bleibenden Incisivi lateralwärts mit einer Zwischenlücke durchzubrechen".

Weiterhin ist ein Fall beschrieben, bei dem sich die Lateralverschiebung auf die Nachbarzähne übertragen hat, so daß es zu einem Hochstand des einen Eckzahnes gekommen ist. Das Lippenbändchen ist in dem beschriebenen Falle nicht beteiligt; es ist gespalten, und am Alveolarfortsatz ist an der Stelle der medianen Naht eine deutliche Furche vorhanden.

Euler unterscheidet fünf Arten von Diastemabildung im weiteren Sinne:

1. Lückenbildung als Symptom bestimmter Erkrankungen (Paradentose, Akromegalie, Tumoren);

2. Lückenbildung als Folge von Ueberlastung (z. B. durch den Druck der unteren Zähne nach Verlust der oberen Prämolaren und Molaren, meist mit Fächerstellung verbunden);

3. Lückenbildung als Zeichen eines gewissen Raumüberschusses im Alveolarfortsatz infolge von Unterzahl oder Retention;

4. Lückenbildung durch retinierte überzählige Zähne im Bereich der Incisivi;

5. Lückenbildung als Ausdruck einer Entwicklungsanomalie des Kiefers.

Lediglich die letzte Gruppe verdient den Namen Diastema. Da nun diese abnormale Lückenbildung bereits bei der Geburt angelegt ist, so schlägt Euler den Namen Diastema medianum cormatale vor. Die reinste Art der Gruppe 5 bezeichnet der Autor die Fälle, bei denen zwischen dem oberen mittleren Schneidezahn nur in einem sonst ganz normalen und vollbezahnten Gebiß eine Lücke klafft, die sich bereits mit dem Durchbruch der Zähne eingestellt hat. Im Oberkiefer ist diese Erscheinung häufiger zu beobachten als im Unterkiefer, wo sie recht ungewöhnlich ist. Meist ist hiermit noch eine weitere

Erscheinung verbunden, indem das Frenulum labii superioris bis zur Lücke selbst oder noch weiter bis zur Papilla palatina reicht. Im Milchgebiß ist die Anomalie seltener als im bleibenden, wie bereits Ickenroth festgestellt hat; doch konnte Euler nicht die Angaben De Terra's bestätigt finden, daß das Diastema beim weiblichen Geschlecht häufiger vorkomme als beim männlichen.

Euler stellte Untersuchungen an an macerierten Schädeln unter Berücksichtigung folgender Punkte: 1. Alter, 2. Rasse, 3. Breite der Lücke, 4. Kiefer- und Gaumenform, 5. Höhe des Alveolarfortsatzes, 6. Beschaffenheit der Sutura incisiva, 7. Lage des Foramen incisivum, 8. Zahnstellung und Artikulation.

An keinem der mit Diastema behafteten Schädeln fand sich eine äußerlich erkennbare Knochenverdichtung nach Art des Torus palatinus, stets zeigte sich von der Spina nasalis anterior abwärts eine seichte Rinne, in deren Tiefe die Sutura interincisiva verlief.

Hinsichtlich des Alters ergab sich, daß das Diastema im bleibenden Gebiß häufiger sich vorfand, als im Milchgebiß, oder mit anderen Worten, daß nicht jedes Diastema im permanenten Gebiß schon im Milchgebiß vorhanden sein muß. Für Höhe des Alveolarfortsatzes ergaben sich keine wesentlichen Abweichungen vom Normalen, und die Häufigkeit des Diastema war bei den verschiedenen Rassen gleich groß. Die Artikulation war in den Seitenabschnitten des Alveolarbogens normal. Durch Weitstand der unteren Schneidezähne und Dichtstand der Zähne um die Lücke herum war die Anomalie kompensiert worden, was meist schon in der Eckzahngegend der Fall war.

Auffallende Abweichungen von der Norm fanden sich jedoch in der Lage des Foramen incisivum wie auch in der Breite der Sutura interincisiva. Beim Diastema im Milchgebiß mündete der Canalis nasopalatinus genau auf der Höhe des Zahnbogens mitten zwischen den oberen ersten Incisiven. Außerdem klaffte die Sutura etwa 2 mm breit. In einigen Fällen zeigte sich, ohne daß im Milchgebiß eine Lücke vorhanden gewesen wäre, eine Verdrängung der Keime der bleibenden ersten Schneidezähne nach distal, wobei sich der vordere Rand des Foramen incisivum unmittelbar an die Milchschneidezähne anlegte.

Bei dem bleibenden Gebiß mit Diastema lag das Foramen so, daß sein größter Durchmesser in einer Linie mit dem

palatinalen Rand der medialen Schneidezähne lag. Mit Verlegung der Mündung muß natürlich auch der übrige Verlauf des Canalis incisivus vom Normalen abweichen. Während normaliter der Kanal fast rein vertikal verläuft, so ist bei Diastema sein Verlauf mehr facialwärts gerichtet, woraus sein besonders deutliches Hervortreten im Röntgenbild erklärt wird. Euler schließt nun aus seinen Befunden, daß durch Vorverlegung des Foramen incisivum bis zur Höhe des Alveolarkammes infolge der dauernden Pulsion der im Kanal verlaufenden Gefäße die Milchschneidezähne und Anlagen der bleibenden oberen mittleren Schneidezähne auseinandergedrängt werden. Liegt es aber nicht so weit vorn, so kommt es seiner Ansicht nach lediglich zu einem Auseinanderdrängen der bleibenden Incisiven. So wird es verständlich, daß nicht jedes Diastema einen Vorläufer im Milchgebiß hat.

Doch will Euler der Sicher'schen Theorie nicht jede Bedeutung absprechen, besonders da sich unter den 15 untersuchten Schädeln einer befand, bei dem keine anormale Lage des Foramen incisivum vorhanden war. Dafür zeigte sich an der facialen Seite ein abnormes Klaffen der Sutur, was ein verstärktes Lippenbändchen vermuten ließ. Dieser Befund ist somit ein Schulbeispiel für die Sicher'sche Theorie. Doch bleiben noch genügend Fälle, wo ein Diastema ohne anormalen Ansatz des Lippenbändchens vorliegt, übrig, für die diese Theorie nicht anzuwenden ist.

Schon im normalen Gebiß zeigt die faciale Seite der Sutura interincisiva eine Neigung zur Nichtvereinigung, was beim Trema sich in erhöhtem Maße findet. Die Neigung muß noch vergrößert werden, wenn in die Sutur noch ein Kanal mit einem pulsierenden Gefäße eingeschaltet ist. Die Bewegungen des Lippenbändchens üben aber auf das Periost des Knochens einen Reiz aus, so daß es später, etwa im Alter von 15 bis 20 Jahren zu einer Verknöcherung kommt, die allerdings nicht vollständig ist, denn im Röntgenbild zeigt sich zwischen den beiden Schneidezähnen eine tiefe Kerbe, die dem früheren Spalt entspricht.

Zur entwicklungsgeschichtlichen Erklärung für die Möglichkeit einer Vorverlagerung des Kanalis incisivus zieht Euler die Arbeiten von Peter und dessen Schülern (Jarmer, Rydzek, Rawengel) heran. Bei der Bildung des Kanals sind zwei Momente zu beachten: 1. die Anlage der knöchernen Umkleidung und 2. die Anlage des Ductus nasopalatinus, der ein epitheliales Gebilde darstellt.

Jarmer hat festgestellt, daß der Zwischenkiefer in drei Teilen angelegt wird: einem Körper, der am frühesten auftritt und schon zeitig mit dem Oberkiefer verwächst, einem Gaumenteil, der in der 8.—9. Woche kurz nach dem Gaumenschluß auftritt und bald mit dem Corpus verwächst, und schließlich den Processus stenoniani, die bei anderen Autoren Ossa praevomeralia heißen. Sie liegen medialwärts von den Jakobsonschen Knorpeln und bilden später einen Teil des Canalis incisivus und die Spina anterior. Alle drei Anlagen gehören hauptsächlich dem mittleren Nasenfortsatz an; die ersten beiden teilweise auch dem Oberkieferfortsatz.

An der Bildung des knöchernen Canalis incisivus sind die Processus stenoniani, die Processus palatini und die palatinalen Fortsätze der Processus maxillares beteiligt.

„Die Gaumenplatten (des sekundären Gaumens)", so fährt Euler fort, „schieben sich unter dem Mittelfeld des Vordergaumens nach medial und vorn vor, um sich an dem hinteren Rand der Gaumenpapille miteinander zu vereinigen. Dabei wird der Mittelteil, der erst frei am Munddach sichtbar war, von der Begrenzung der Mundhöhle abgedrängt und nach oben geschoben. Indessen kann die Vereinigung der Gaumenplatten auch noch weiter nach vorn rücken und dabei die Gestalt der Papille mit beeinflussen. Auf diese Gewalten reagiert das Mittelfeld (des primitiven Gaumens) mit einer Stauung seiner Epithelbedeckung, die nach oben ins Bindegewebe gepreßt wird (Stauungsleisten). Bei dem Vorschieben der Gaumenplatten werden die Epithelstränge (Ductus nasopalatini) in den Canalis palatinus eingeschlossen."

Treten die sekundären Gaumenanteile an den primitiven Gaumen heran, der vorn in der Mitte liegt, so verbinden sie sich mit ihm durch eine epitheliale Leiste, die Grenzleiste. Ihr freier Rand wuchert weiter und verdickt sich, während der Stiel verkümmert. Aus dieser wuchernden Randpartie gehen die Ductus nasopalatini hervor. Allerdings zerfallen sie vielfach in drei Teile, einen oberen mit Nasenhöhlenepithel, einen unteren mit Gaumenschleimhautepithel und einen mittleren mit mehr oder weniger degenerierendem Epithel. Fast immer finden sich auch Drüsen dabei. In der nächsten Umgebung dieser epithelialen Gebilde befinden sich schon frühzeitig Gefäße und Nerven mit ähnlicher Verlaufrichtung, die samt den Epithelialsträngen den Inhalt des knöchernen Canalis incisivus bilden. Somit ist also der Verlauf der Grenzleiste und der

Gefäße und Nerven ausschlaggebend für die Bildung und den Verlauf des Canalis.

„Nun weisen aber", so schreibt Euler weiter, „die aus den Grenzleisten hervorgegangenen Epithelstränge, sowohl was die Anlage als auch den Verlauf betrifft, eine überraschend große Zahl von Variationen auf; regulär sollten die Stränge vom unteren Ende der Nasenhöhle nach vorn unten und medial verlaufen, um am Papillenrand zu endigen; sie können aber auch schon dadurch, daß sich bisweilen noch andere epitheliale Gebilde von der Gaumenseite her am palatinalen Abschnitt des Stranges beteiligen, viel weiter nach vorn geführt werden als gewöhnlich. Nach Rawangel ist das Verhalten des Ductus nasopalatini nicht nur beim Embryo, sondern auch beim Neugeborenen und Erwachsenen so variabel, daß sich darüber keine allgemein gültigen Regeln aufstellen lassen! Ist schon dies nicht ohne Einfluß auf das Bild des Kanals, so kommt noch hinzu, daß auch in der Art des knöchernen Einschlusses größere Variationen bestehen können. So ist z. B. durchaus nicht immer ein kreisrunder Einschluß zu erwarten, es kann auch das Foramen incisivum mehr die Form einer langgestreckten Ellipse erhalten, deren vorderes Ende wohl in der Mediallinie liegt, aber abnorm weit nach vorn reicht. Es kann sogar der Zusammenschluß der Knochenanlage facial vor dem Komplex Epithelstrang, Gefäß, Nerv längere Zeit vollständig ausbleiben und so das Bild eines regelrechten Spaltes entstehen."

Somit läßt sich der anormale Kanalverlauf aus der großen Variationsbreite, die bei der Entwicklung des vorderen definitiven Gaumens besteht, erklären.

Zusammenfassend kommen drei Ursachen für das Diastema in Frage:

a) Anomalien der Gesichtsschädelbildung, besonders im Nasenbereich,

b) abnorm weit nach vorne liegendes Foramen incisivum,

c) fehlende rechtzeitige Vereinigung des Alveolarfortsatzes in der Medianlinie mit tiefsitzendem Frenulum.

An Häufigkeit steht der abnorme Verlauf des Canalis incisivus obenan. Für die übrigen Theorien der Diastemabildung ließen sich an den Schädeln keine Beweise erbringen; so besonders nicht für eine abnorme Verknöcherung in der Gegend der Sutura interincisiva.

Herbst und Apffelstaedt finden das Diastema bei vergrößertem Zwischenkiefer. Meist ist damit ein ungewöhnlich kräftig entwickelter Processus frontalis verbunden. Wäre das Frenulum die einzige Ursache, so müßte das Diastema auch schon im Milchgebiß vorhanden sein. Den Verfassern sind aber Fälle bekannt, wo sich ein Diastema erst in höherem Alter entwickelt hat, so daß das Lippenbändchen keine Beziehungen dazu haben kann.

Nach Ansicht der Autoren entwickelt sich ein Diastema in späterem Leben durch exogene Kräfte, wie Zungendruck bei Magroglossie und Akromegalie oder bei abnormer Kaufunktion, so daß die Ossa maxillaria voneinander entfernt werden. In vielen Fällen dürfte auch die Ursache in einer Hyperplasie des Zwischenkiefers zu suchen sein, so wenn das Diastema schon im Milchgebiß vorhanden ist, und in einer unvollkommenen Syndesmose und einer Dehnung derselben. Bei fehlenden seitlichen Schneidezähnen ist ein Diastema infolge von Platzüberschuß häufig.

Jedenfalls ist nach Ansicht der Verfasser diese Gebißanomalie lediglich ein Symptom eines zu stark entwickelten Zwischenkiefers, eines gewissen Platzüberschusses, bedingt entweder durch Nichtanlage eines Zahnes oder Extraktion, einer Kaufunktionsstörung oder schließlich des Unterlippendruckes. Jedenfalls ist es sehr strittig, ob das Frenulum die alleinige Ursache der Anomalie darstellt, oder ob es nicht vielmehr eine sekundäre Begleiterscheinung ist. Häufig sind die zwar seltenen medianen Lippenspalten mit Diastema verbunden.

Angle versuchte zunächst das Diastema durch orthondotische Maßnahmen zu behandeln. Die Zähne ließen sich auch in relativ kurzer Zeit aneinanderbringen, doch zeigte es sich, daß die Zähne trotz langer Retention ebensoschnell wieder auseinandergingen. Da nun Angle die Ursache für das Diastema in einem anormal entwickelten Lippenbändchen sah, so durchtrennte er in der Folgezeit außerdem noch das Lippenbändchen mit einer Schere; doch konnte er auf diese Weise auch keine Dauererfolge erzielen. Später wandte er folgende Methode an, mit der er immer die Anomalie erfolgreich beheben konnte:

„Mit einer passenden Lanzette oder einem Bistourie wird zwischen den Zähnen ein tiefer, das Ligament spaltender Schnitt geführt, worauf ein Elektrokautermesser rotglühend durch die Schnittwunde geführt wird.“ Nur muß hierbei darauf

geachtet werden, daß nur abnormales Gewebe mit dem Thermokauter in Berührung kommt, und die Wurzelhaut der Zähne nicht verletzt wird.

Hierauf werden dann die Bänder um die mittleren Schneidezähne angelegt, die auf der Labialseite mit Knöpfen versehen sind, worum eine Drahtligatur gelegt wird, die die Zähne zusammenzieht.

Für eine erfolgreiche Regulierung eines Diastemas hält Lubowski es für unbedingt erforderlich, daß nicht nur die Kronen, sondern auch die Wurzeln der auseinanderstehenden Zähne sich richtig einstellen. Bei den bisherigen Methoden waren daher Mißerfolge unausbleiblich. Nur dadurch, daß man eine Knochenwunde setzt, kann man Dauererfolge erzielen.

Lubowski geht dabei so vor, daß er nach Infiltrations- oder Leitungsanaesthesie am Foramen infraorbitale, zu deren Unterstützung bei Vorhandensein sehr langer Wurzeln er die beiden unteren Nasengänge cocainisiert, das Lippenbändchen durchschneidet. Dann werden zwei Schnitte längs der Wurzeln, etwa 1—1,5 mm von diesen entfernt, angelegt, das umschnittene Stück in die Höhe geklappt und ein keilförmiges Stück des freiliegenden Alveolarfortsatzes bis zur Höhe der Wurzelspitzen entweder herausgemeißelt oder mit einer besonders von Lubowski angegebenen Resektionszange herausgenommen. Jedenfalls soll die Benützung des Fissurenbohrers zur Resektion des Knochenkeiles umgangen werden, da die Wunde verschmiert wird, Periost abreißt und kleine Splitterchen in die Wunde kommen.

Sodann werden auf die zu bewegenden Zähne Bänder aufzementiert, auf deren labialer Seite ein Häkchen und ein Zapfen aufgelötet ist, der bis zur halben Wurzelhöhe reicht und an seinem Ende eine Kerbe hat. Um diese Kerben wie um die Häkchen wird je eine Ligatur gelegt. Auf diese Art wird die Hebelkraft beim Zusammenziehen der Zähne vergrößert, und die Zähne können in ihrer ganzen Länge gleichmäßig bewegt werden.

Zu erwähnen ist noch, daß es gleichgültig ist, ob das Lippenbändchen glatt durchchnitten wird, ob es ausgeschält oder ob es dreieckig ausgeschnitten wird. Nach Verheilung der Knochenwunde ist ein Auseinandergehen der Zähne unmöglich. Bis zur vollständigen Heilung der Knochenwunde ist das Tragen eines Retentionsapparates natürlich unerläßlich.

Zu einer Lückenbildung zwischen den Nachbarzähnen kommt es nach der Regulierung infolge des entstandenen Platzüberschusses nicht, da das Ligamentum circulare eine so feste Verbindung darstellt, daß die übrigen Zähne allmählich zum Nachrücken gezwungen werden.

Die Behandlungsmethoden von Körbitz, Zielinsky und Boedecker ähneln einander mehr oder weniger. Alle halten ein bloßes Durchtrennen des Lippenbändchens nicht für ausreichend für einen Dauererfolg; vielmehr muß „die anormal starke fibröse Befestigung des Lippenbändchens in der Sutura intermaxillaris" (Zielinsky) noch außerdem zerstört werden. Boedecker und Zielinsky entfernen daher die Sutur mit einem Fissurenbohrer, während Körbitz durch zwei keilförmig gegeneinander geführte Längsschnitte des Frenulum unter Schonung der Interdentalpapille bis zum untersten Zipfel etwa 1 cm tief ausschält.

Sauvlet führt einen V-förmigen Schnitt längs des Frenulumansatzes, hebt dann das so umschnittene Lippenbändchen samt Periost von seiner knöchernen Grundlage ab und entfernt dann die Sutura mit einem Fissurenbohrer bis zur Lingualseite und bis zur Höhe der Wurzelspitzen. Dann wird das Lippenbändchen nach oben eingestülpt und vernäht und hierauf der orthodontische Apparat, wie er schon bei Lubowski beschrieben wurde, aufgesetzt.

Pflüger folgt im operativen Teil der Diastemabehandlung den Angaben Lubowskis, doch hält er die orthodontischen Maßnahmen Lubowskis besonders für breite Diastemata nicht für ausreichend. Werden in solch einem Falle lediglich die mittleren Schneidezähne bewegt, so muß es zu Lücken zwischen den mittleren und seitlichen Schneidezähnen kommen, die den kosmetischen Erfolg beeinträchtigen. Für solche Fälle von hochgradigem Diastema gibt er folgende Behandlungsmethode an:

Nach vollständiger Excision des Lippenbändchens wird mit einer Rippenresektionsschere der freiliegende Teil des Alveolarfortsatzes bis dicht unter den Nasenboden keilförmig reseciert. Nach vorheriger Schleimhautnaht wird folgender orthodontischer Apparat, der vorher auf dem Gipsmodell angefertigt ist, eingesetzt:

Auf jeder Seite werden um den ersten Praemolaren, den seitlichen und den mittleren Schneidezahn Bänder gelegt, die

durch einen Draht starr miteinder verbunden sind. Außerdem werden auf die Bänder an den mittleren Incisivi noch je zwei Oesen aufgelötet, durch die eine doppelte Zugschraube gesteckt wird.

Auf diese Weise konnte bei einer 40jährigen Patientin schon gleich nach Anlegen des Apparates durch Anziehen der Schraubenmuttern ein 8 mm breites Diastema bedeutend reduziert werden, und nach einiger Zeit hatte sich der Spalt vollkommen geschlossen. Nach fünf Wochen konnte der Regulierungsapparat abgenommen und zur Retention eine Drahtligatur für einige Wochen angelegt werden.

Homann verfährt im operativen Teil nach der Sauvletschen Methode. Das abpräparierte Lippenbändchen wird entweder eingestülpt und vernäht oder ganz excidiert. In keinem Falle zeigten sich nachteilige Folgen durch Narbenkontraktion. Für die orthodontisch-mechanische Behandlung benutzt Homann Gußkappen, die eine Aussparung auf der mesialen Fläche besitzen und die mesiale Hälfte der Schneidekanten freilassen. Auf diese Art kann man die Zähne bis zum völligen Kontakt schon im Regulierungsapparat zusammenziehen, ohne noch einen besonderen Retentionsapparat zu benötigen.

Bode umschneidet das Lippenbändchen V-förmig bis zur äußersten Spitze, die ja nicht selten an der Papilla incisiva liegt. Nach Ablösung des dreieckigen Schleimhaut-Periostlappens wird die Sutura interincisiva mit einem Knochenmesser entfernt, das eine Schneide hat, die in 45° Neigung in unmittelbarer Verlängerung des schwer gearbeiteten Griffes angebracht ist. Auf diese Weise wird die Knochennaht gewissermaßen ausgestochen, wobei sich das Knochenmesser auch durch Hammerschläge vortreiben läßt. So bleibt die Wunde gut übersichtlich, was besonders wichtig ist, da eine Verletzung des Canalis incisivus nur eine unnötige Komplikation bedeutet. Nach Bode's Erfahrungen ist es nicht nötig, die Sutur bis zur Höhe der Wurzelspitzen zu entfernen, sondern die halbe Höhe genügt schon.

Durch dieses Vorgehen wird erreicht, daß

1. die elastischen Fasern sowohl aus dem Bereiche der Papille wie auch an der Kiefernaht entfernt sind,

2. durch Fortnahme der vorderen Wand des Canalis nasopalatinus ein Reizzustand geschaffen ist, der die Umbildung desselben begünstigt, wie es Euler annimmt.

3. die Knochenverdichtung im Sinne Kantorowiczs (falls diese vorhanden) zusammen mit der Kiefernaht entfernt ist.

Das Vernähen der Wunde nach der Sauvlet'schen Methode erscheint Bode nicht günstig, da die Wunde offen bleibt, und außerdem der Ansatz der elastischen Fasern so nur unbestimmt festgelegt wird, und eine richtige Einlagerung des Lippenbändchens, die für die Lage der Oberlippe von Bedeutung sein kann, überhaupt nicht erfolgt. Bode geht daher so vor, daß er von der Spitze des Lappens so viel wegschneidet, daß sein unterster Rand etwa unterhalb der Mitte der Zahnwurzeln zu liegen kommt, wenn die Lippe richtig an ihrem Platz gehalten wird. Durch zwei Nähte wird das Frenulum dort fixiert.

Der Vollständigkeit halber seien noch kurz zwei Behandlungsmethoden erwähnt. Die eine stammt von Siffre und hat in Deutschland weniger Anklang gefunden; vielleicht wird sie in Frankreich öfters angewandt. Siffre schlägt zur Diastemabehandlung zunächst die Ignipunktion vor, wobei das Lippenbändchen austrocknet, und seine Ansätze an der Papilla palatina zerstört werden. Hierauf lassen sich die Zähne bequem durch orthodontische Maßnahmen einander nähern.

Eine andere Behandlungsart hat Scherbel noch angegeben, für den Fall, daß die chirurgisch - orthodontische Behandlung abgelehnt wird. Er bedient sich dann einer konservierenden Methode, wie sie erstmalig von Herbst und Dependorf beschrieben sein soll. Nach ihr wird an der dem Diastema zugewandten Seite der Schneidezähne parallel zur Pulpa mit einer schwachen Neigung in Richtung des Abbißdruckes eine Rinne bis unter das Zahnfleisch gebohrt, die sich nach innen verbreitert. „In diese Rinne werden schienenartige Verankerungen für Goldgußfüllungen versenkt, die die Lücke ausfüllen und sich am Zahnhalse wieder dem Zahn anschmiegen.“ Des besseren Aussehens wegen werden auf der Frontseite der Gußfüllungen noch Porzellanfüllungen verankert. Freilich ist diese Methode nur bei kleinerem Diastema und schmalen mittleren Schneidezähnen zu verwenden.

Meine eigenen röntgenologischen Untersuchungen ergeben übereinstimmend mit den Befunden Eulers keinerlei Anhaltspunkte für eine Knochenverdichtung an der Vereinigungsstelle der Ossa maxillaria im Sinne Kantorowicz's. Ganz im Gegenteil zeigt sich in den meisten Fällen eine deutliche Aufhellung, die man ohne weiteres als die Sutura interincisiva deuten kann, ein Befund, wie er nach den Arbeiten von Sicher

und Euler von vornherein zu erwarten war. Sämtliche Röntgenaufnahmen können in drei Gruppen eingeteilt werden:

1. Aufnahmen, bei denen ein deutliches Klaffen der Sutur zu erkennen ist (Abb. 1 a).

2. Aufnahmen, bei denen nichts von einer Sutur mehr zu sehen ist, als am Alveolarkamm eine Kerbe in der Knochensubstanz, wie sie schon Euler beschrieben hat (Abb. 2).

3. Aufnahmen, die alle Stadien des Ueberganges zeigen. Der ursprünglich breite Spalt ist auf einen ganz schmalen reduziert, teilweise ist er schon verschwunden und auf dem Alveolarkamm ist jene oben erwähnte Einkerbung vorhanden. (Abb. 3.)

Die Aufnahmen von Patienten unter 10 Jahren fielen im allgemeinen, soweit es sich um ein „echtes" Diastema handelte, unter die erste Gruppe. Für den Zeitpunkt der vollständigen Verknöcherung der Sutur lassen sich natürlich keine genauen Angaben machen (Euler gibt das Alter mit 15—20 Jahren an); denn er ist abhängig von der Breite der Sutur, die individuell verschieden ist.

Die Aetiologie des Diastemas ist durch die Arbeiten von Sicher und Euler wohl hinreichend geklärt. Doch dürfte die Ursache dafür, daß die beiden mittleren Schneidezähne trotz langer Retention immer wieder auseinandergehen, noch nicht klar sein.

Die Ursache kann nicht am Lippenbändchen liegen; denn sonst müßte beim bloßen Durchtrennen desselben ein Dauererfolg nicht ausbleiben. Außerdem dürfte die Insertionsstelle des Frenulum nicht tief in der Sutur gelegen sein, wie es manche Autoren annehmen, da ja später der Spalt verknöchert — also aus Suturgewebe bestehen muß — bis auf jene Kerbe auf dem Alveolarkamm. Diese Einkerbung muß notwendigerweise übrig bleiben, da ja ein Zug des Lippenbändchens bis zur Papilla palatina geht, der natürlich nicht verknöchern kann.

Wären aber die pulsierenden Gefäße des Canalis incisivus die Ursache für das Auseinanderweichen der mittleren Schneidezähne, wie es Euler annimmt, warum sollte dann nicht während der langen Retentionszeit eine Umstellung der Kanalverhältnisse eingetreten sein, so daß die Pulsation nicht mehr im auseinanderdrängenden Sinne wirksam sein kann? Euler selbst hat ja festgestellt, daß schon normalerweise im Canalis incisivus ein dauernder Umbau vor sich geht! Die Zeit von einigen

Wochen, während der der Retentionsapparat getragen wird, dürfte wohl dazu ausreichen, daß sich das Lumen des Kanals erweitert, oder daß der Kanal von einer Gegend hohen Druckes, wie er durch den Regulierungsapparat hervorgerufen wird, in eine Gegend niederen Druckes wandert, so daß die pulsierenden Gefäße nicht mehr ihm unerwünschte Wirksamkeit entfalten können. Die Entfernung der vorderen Kanalwand, wie es Euler zur Behandlung vorschlägt, stellt sicherlich einen großen Reiz für den Knochenumbau dar, aber warum sollte nicht der Reiz, der durch das Zusammenziehen der Zähne hervorgerufen wird, auch allein zur Umstellung der Kanalverhältnisse genügen?

Die Ursache dafür, daß das Diastema jeder rein orthodontischen Behandlung trotzt, muß also anderweitig gerecht werden, und wir finden sie in der Sutura interincisiva. Dieses fibröse Bindegewebe wird bei der Regulierung zusammengepreßt, die Zähne geben also verhältnismäßig schnell nach, doch nach Wegnahme des komprimierenden Regulierungsapparats entfaltet es sich wieder und das alte Uebel ist wieder da. Eine Beteiligung von elastischen Fasern vom Lippenbändchen her an der Sutur dürfte aus den oben erwähnten Gründen kaum in Frage kommen, doch müssen erst histologische Untersuchungen hierüber völlige Klärung schaffen. Es muß daher als Fehlgriff bezeichnet werden, wenn zur Regulierung eines Diastema lediglich das Lippenbändchen entfernt oder durchtrennt wird. Die Entfernung der Sutura interincisiva ist der springende Punkt bei der Diastemabehandlung!

Im Folgenden soll noch kurz eine Behandlungsart beschrieben werden, die den gefundenen Verhältnissen Rechnung trägt und im zahnärztlichen Institut der Universität Tübingen durch Wannenmacher immer mit gutem Erfolg angewandt wurde.

Vor der Operation werden auf die mittleren Schneidezähne Bänder aufgesetzt, auf deren Labialseite je ein [-förmig gebogener Draht so aufgelötet ist, daß die beiden freien Enden cervical und mastical ein nach distal offenes Häkchen bilden (s. Zeichnung).



Am besten wird der Draht etwas nach mesial von der Mitte der Labialfläche, niemals zu weit distal aufgelötet, da es sonst noch zu einer unerwünschten Dehnung der Zähne kommt.

Nach Infiltrationsanaesthesie unter dem Frenulum und Leitungsanaesthesie am Foramen incisivum wird noch etwas Novocainlösung direkt in die Sutur injiziert. Hierauf wird die Spitze des Frenulum ungefähr bis zur halben Höhe der Wurzeln V-förmig umschnitten und von der Unterlage abgehoben, worauf es sich sofort einrollt. Dann wird mit einem Raspatorium oder Elevatorium die Gingiva rechts und links von der Wunde noch etwas vom Knochen gelöst, damit sie bei den folgenden Manipulationen nicht verletzt wird. Hierauf wird mit einem Fissurenbohrer die Sutur entfernt. Es hat sich gezeigt, daß es bei jugendlichen Patienten genügt, bis zur halben Höhe der Wurzeln zu gehen. Ist jedoch die Sutur schon verknöchert, so muß der Knochen bis zur Wurzelspitze entfernt werden. Die Knochenspäne und Gewebsfetzen werden dann mit einem scharfen Löffel entfernt. Die Benützung der Bohrmaschine hat sich als unbedingt günstiger erwiesen als die Anwendung des scharfen Löffels oder gar von Hammer und Meißel. Einerseits geht es viel schneller und wir haben nicht solche Erschütterungen wie beim Meißeln, die vom Patienten unangenehm vermerkt werden. Es ist hierbei peinlichst darauf zu achten, daß der Canalis nasopalatinus nicht verletzt wird, da es sonst zu unangenehmen Blutungen kommt, deren Stillung erhebliche Schwierigkeiten bereitet. Sollte es doch einmal vorkommen, so hilft nur eine Drucktamponade eventuell sogar mit Naht. Eine Schleimhautnaht hat sich für gewöhnlich nicht als nötig erwiesen, da wir es ja mit keinem frei flottierenden Lappen zu tun haben. Sollte die unterste Spitze des abpräparierten Frenulum flottieren, so wird sie einfach abgeschnitten. Zum Schlusse wird noch eine Drahtligatur über die Haken gelegt und zwar übers Kreuz, wie aus der Zeichnung ersichtlich ist. Sofort nach der Operation lassen sich dann die Zähne bequem einander nähern, und nach einigen Tagen erreicht man durch Nachziehen der Drahtligatur den Kontakt ihrer Mesialflächen, worauf der Apparat noch einige Wochen als Rententionsapparat getragen wird.

Von den beigefügten Röntgenaufnahmen zeigen noch Abb. 1 b, wie mit dem Fissurenbohrer die Sutur entfernt wurde und 1 c, die Knochennarbe am Ende der Behandlung.

Abb. 1a

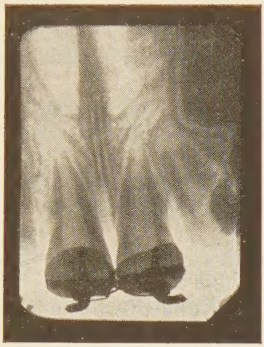

Abb. 1b

Abb. 1c

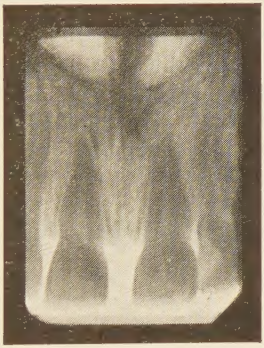

Abb. 2

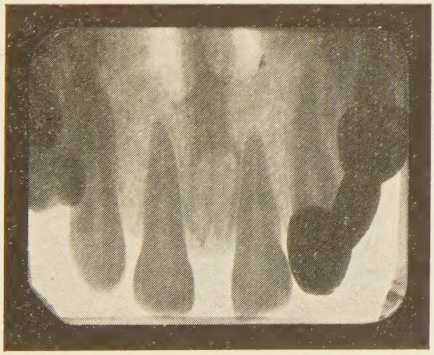

Abb. 3

Zusammenfassung.

Zusammenfassend läßt sich sagen, daß bei den röntgenologischen Untersuchungen der Diastemata keinerlei Anhaltspunkte für die Kantorowicz'sche Theorie, daß es sich um eine Knochenverdichtung an der Vereinigung der Ossa maxillaria handle, gefunden werden konnten. Vielmehr zeigte sich, wie auf Grund der Arbeiten von Sicher und Euler zu erwarten war, ein Klaffen der Sutura interincisiva, die erst im späteren Leben (nach Euler mit 15 bis 20 Jahren) bis auf eine Einkerbung auf dem Alveolarkamme verknöchert. Die Ursache dafür, daß das „echte" Diastema jeder rein orthondontischen Behandlung trotzt, wurde in der Sutura interincisiva gefunden. Für die Behandlung ergibt sich aus den Untersuchungen, daß die Entfernung der Sutur ausschlaggebend für den Erfolg ist.

Am Schlusse meiner Arbeit möchte ich mir gestatten, Herrn Prof. Dr. Wannenmacher für die Ueberlassung des Themas, die gütige Anleitung zu derselben, sowie für die Uebernahme des Referats, meinen verbindlichsten Dank zu sagen.

Literaturverzeichnis.

1. **Angle:** Behandlung der Okklusionsanomalien der Zähne. Berlin 1908.
2. **Bode:** Zahnärztliche Rundschau 1928. Nr. 48: Die Operation des Trema (Diastema) medianum connatale.
3. **Boedecker:** Deutsche zahnärztliche Wochenschrift 1910. Die Beseitigung des Diastema auf operativem Wege. (Referat).
4. **Cieszynski:** Deutsche Monatsschrift für Zahnheilkunde 1912. Plastik des Frenulum labii superioris.
5. **Euler:** Deutsche zahnärztliche Wochenschrift 1927: Das Diastema (Trema) medianum.
6. **Herbst-Apffelstaedt:** Atlas und Grundriß der Mißbildungen der Kiefer und Zähne. München 1928.
7. **Homann:** Deutsche Monatsschrift für Zahnheilkunde 1927. Ein Beitrag zur Behandlung des Diastemas.
8. **Kantorowicz:** Klinische Zahnheilkunde. Berlin 1924.
9. „ Handwörterbuch der gesamten Zahnheilkunde; Leipzig und Berlin 1929.
10. „ **u. Korkhaus:** Die Fortschritte der Zahnheilkunde. Bd. II. 1. Teil: Aetiologie der orthodontischen Anomalien.
11. **Korbitz:** Verhandlungen des V. internationalen zahnärztlichen Kongresses. 1909. Bd. II.
12. **Lubowski:** Verhandlungen des V. internationalen zahnärztlichen Kongresses. 1909. Bd. II.
13. „ Deutsche zahnärztliche Wochenschrift 1912; Beiträge zur chirurgischen Orthodontie.
14. **Pflüger:** Deutsche Monatsschrift für Zahnheilkunde 1924: Chirurgische Behandlung des Diastemas.
15. **Scherbel:** Zeitschrift für Stomatologie 1921: Das Diastema und seine Behandlung.
16. **Schoenewald:** Deutsche Monatsschrift für Zahnheilkunde 1907: Der tiefe Ansatz des oberen Lippenbändchens und seine Beziehungen zur Kosmetik des Mundes.
17. **Sicher:** Oesterr. Zeitschrift für Stomatologie 1914: Zur Kenntnis des Trema im Oberkiefer.
18. **Siffre:** Verhandlungen des V. internationalen zahnärztlichen Kongresses 1909. Bd. II.
19. **Zielinsky:** Verhandlungen des V. internationalen zahnärztlichen Kongresses 1909. Bd. II.

Lebenslauf.

Am 11. August 1908 wurde ich, Carl Ungerer, in Chemnitz als Sohn des Stadtveterinärrates Carl Ungerer geboren. Nach Absolvierung einer vierjährigen Vorschulzeit besuchte ich ab Ostern 1919 das Staatsgymnasium zu Chemnitz, wo ich Ostern 1928 das Reifezeugnis erhielt.

Hierauf widmete ich mich dem Studium der Zahnheilkunde an den Universitäten: München, Würzburg und Tübingen. An letzterer Universität legte ich nach dreisemestriger Studienzeit die zahnärztliche Vorprüfung und im Herbst 1931 die zahnärztliche Prüfung ab.